„Taktische Lagen im Rettungsdienst“
Düsseldorf, den 26. April 2023

Sonografie in taktischen Lagen: Was ist wann zu tun?

Florian Wickel
Habichtswald

Sonografie in taktischen Lagen: Was ist wann zu tun?

Offenlegung von Interessen

- Der Inhalt des folgenden Vortrags ist Ergebnis des Bemühens um größtmögliche Objektivität und Unabhängigkeit.
  Als Referent versichere ich, dass in Bezug auf den Inhalt des folgenden Vortrags keine Interessenskonflikte bestehen.

Florian Wickel

Düsseldorf, den 26.04.2023

Sonografie in taktischen Lagen: Was ist wann zu tun?

Agenda

- Die sechs „W“
- Untersuchungsgänge
- Weiterer Nutzen
- Diagnostik
- Therapie

Sonografie in taktischen Lagen: Was ist wann zu tun?

Das „Was“

- Point Of Care UltraSchall (POCUS)
  - ortsungebundene Untersuchung mittels eines (hoch-) mobilen Ultraschallgerätes
- Schnell durchzuführen
  - Dauer zwischen 2 und maximal 4 min
- Einfach zu erlernen
  - extrem steile Lernkurve

Sonografie in taktischen Lagen: Was ist wann zu tun?

Das „Wofür“

- Taktische Medizin
- Alpinmedizin
- Expeditionsmedizin
- Offshore Medizin
- Rettungs-, Notfall- und Katastrophenmedizin

Sonografie in taktischen Lagen: Was ist wann zu tun?

Das „WTF“

- Tactical Ultrasound
- Tactical POCUS
- SOTUS (Special Operations Tactical Ultrasound)
- Prehospital, Austere and Tactical Ultrasound
- APUS (Austere and Prehospital Ultrasound)
- ARTUS (Austere, Remote/Rural and Tactical Ultrasound)

Sonografie in taktischen Lagen: Was ist wann zu tun?

Das „Wo und Wann“

Zonenkonzept TCCC / TEMS / TVV

Care under Fire (Danger / Threat)	**Hot Zone**	**Rote Zone**
Tactical Field Care	**Warm Zone**	**Gelbe Zone**
Tactical Evacuation Care	**Cold Zone**	**Grüne Zone**
Prolonged	**Field**	**Care**

Sonografie in taktischen Lagen: Was ist wann zu tun?

Das „Wie“

Das Rad muss nicht neu erfunden werden

- etablierte Untersuchungsgänge verwenden und ggf. in bestehende Algorithmen einfügen
- schnell und fokussiert Pathologien detektieren und adressieren
- auf weniger sinnvolle Untersuchungen verzichten

Sonografie in taktischen Lagen: Was ist wann zu tun?

Focused Assessment with Sonography for Trauma (FAST)

- Standardisierter Untersuchungsgang beim Traumapatienten (ca. 2 min)
  - dient der Suche nach freier Flüssigkeit (intraabdominell bzw. -thorakal) sowie einem Perikarderguss)
- Untersucht werden
  - rechter Pleuraspalt und Morison-Pouch
  - linker Pleuraspalt und Koller Pouch
  - Douglas- bzw. Proust-Raum
  - Herz

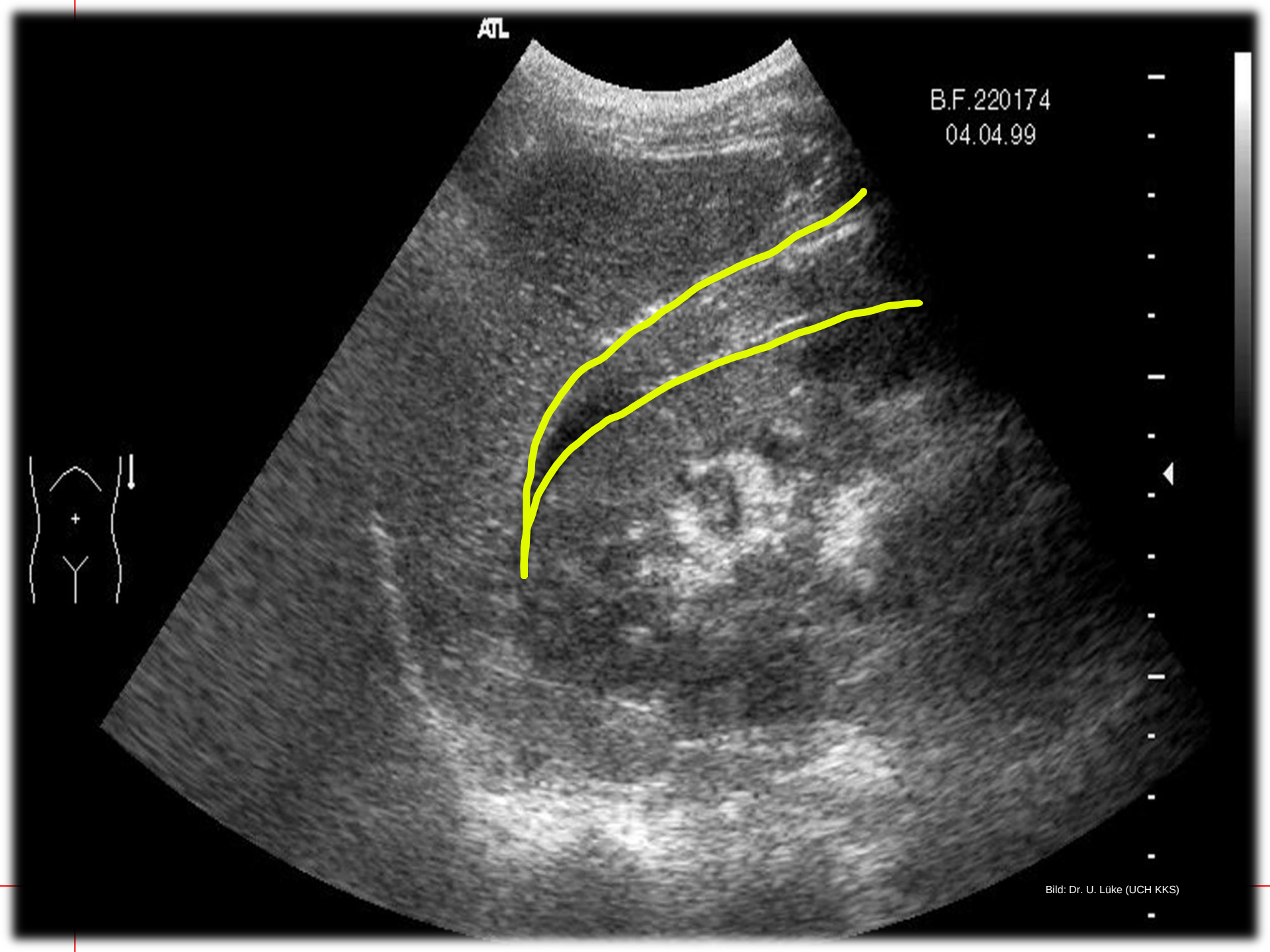

Bild: Dr. U. Lüke (UCH KKS)

Sonografie in taktischen Lagen: Was ist wann zu tun?

Perikarderguss

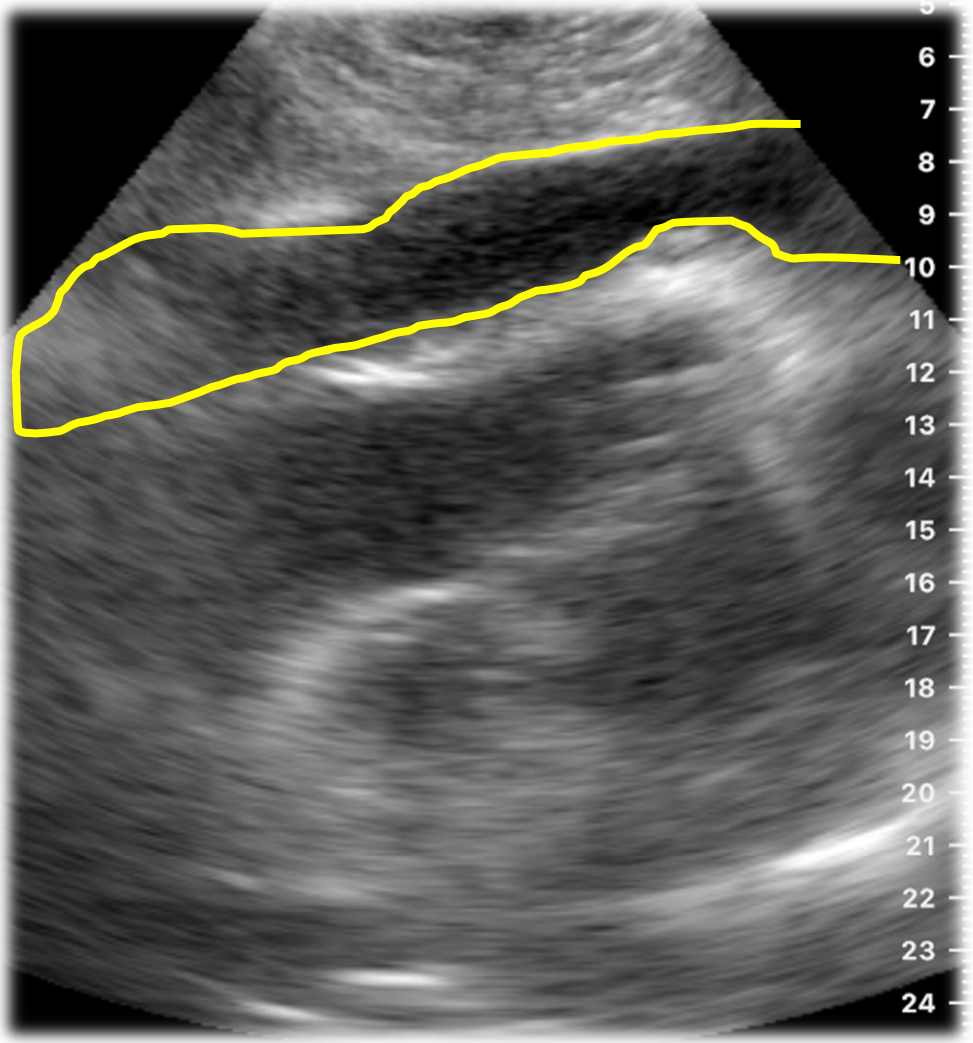

Extended Focused Assessment with Sonography for Trauma (eFAST)

- Erweitert den FAST-Untersuchungsgang um die Fragestellung nach einem Pneumothorax (zusätzlich ca. 30 sec)
- Untersucht werden
  - rechter Lungenflügel (2. - 4. Intercostalraum)
  - linker Lungenflügel (2. - 4. Intercostalraum)

Sonografie in taktischen Lagen: Was ist wann zu tun?

Barcode-Sign und Seashore-Sign

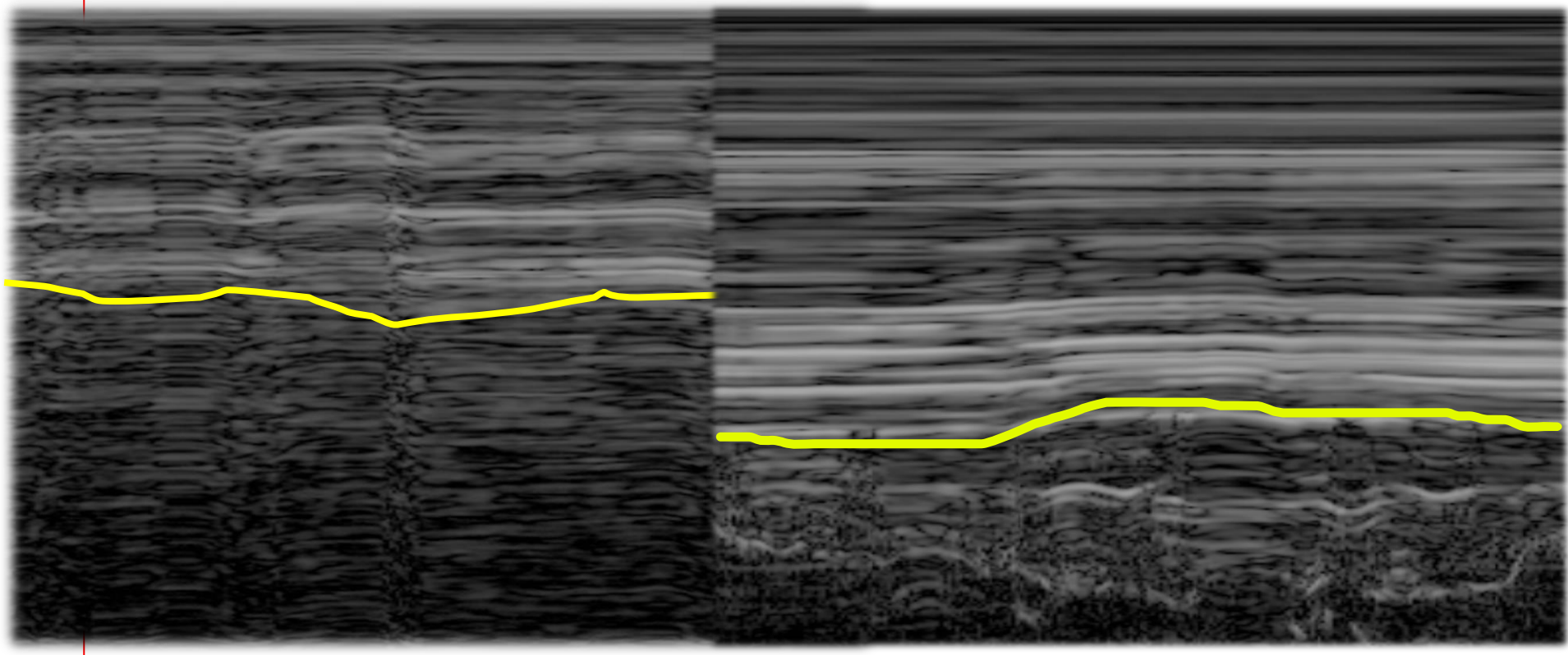

Sonografie in taktischen Lagen: Was ist wann zu tun?

Rapid Ultrasound in Shock and Hypotension (RUSH)

- Standardisierter Untersuchungsgang bei Patienten im Schock (ca. 3 - 4 min)
  - erweitert die eFAST-Untersuchung um die Fragestellung der Herzfunktion (The Pump), des Volumenstatus (The Tank) in der V. cava inferior sowie eines möglichen Aortenaneurysmas (The Pipes)

Sonografie in taktischen Lagen: Was ist wann zu tun?

Rapid Ultrasound in Shock and Hypotension (RUSH)

- Standardisierter Untersuchungsgang bei Patienten im Schock
- Untersucht werden zusätzlich zum eFAST:
  - Herz in jeweils zwei verschiedenen Achsen und Anlotungen
  - **Vena cava inferior**
  - Aorta in mehreren Etagen

Sonografie in taktischen Lagen: Was ist wann zu tun?

Rapid Ultrasound in Shock and Hypotension (RUSH)

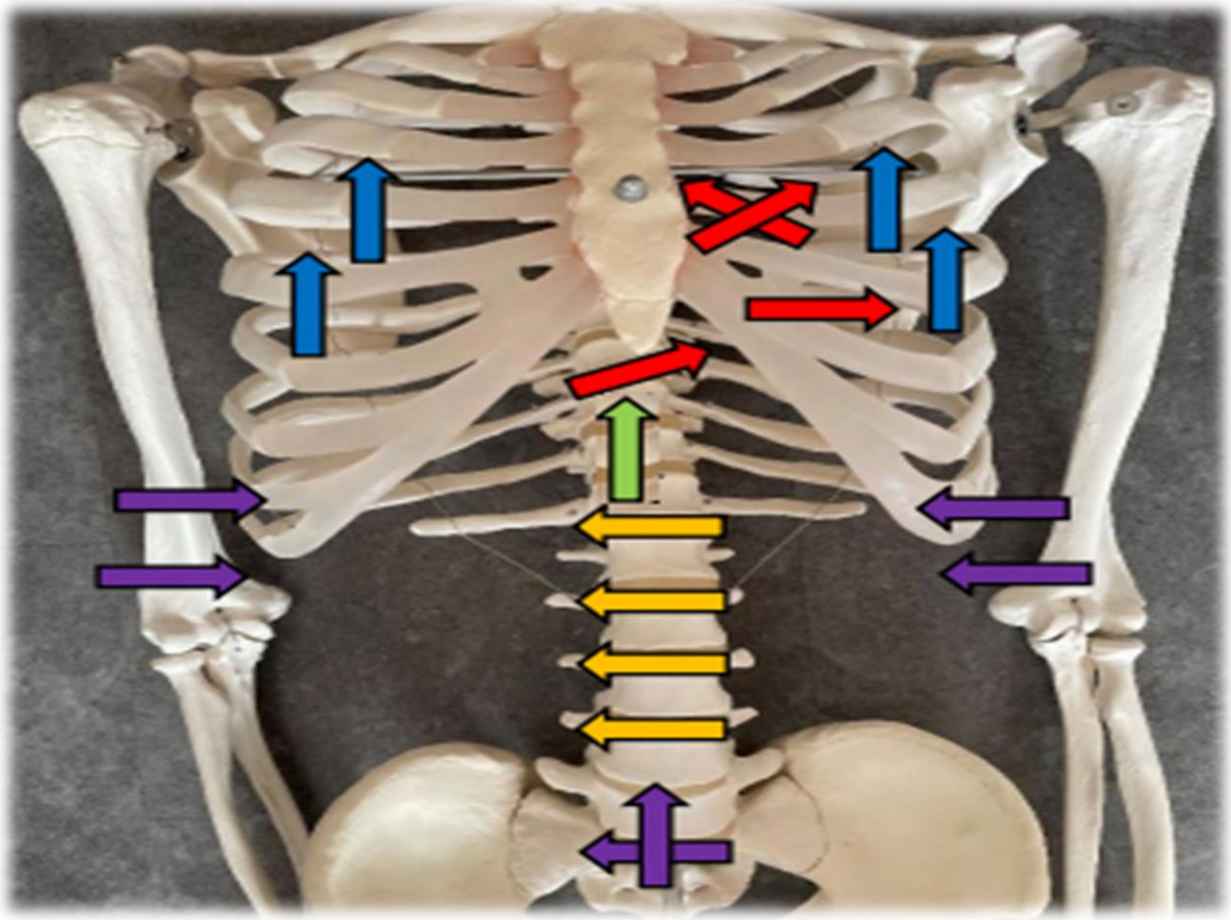

Weiterer Nutzen

Wofür kann ich Ultraschall noch nutzen?

- Gefäßdarstellung zur Punktion
  - periphere und zentralvenöse Zugänge
  - REBOA
- Abschätzung des Hirndrucks nach SHT
  - Durchmesser des N. opticus
- Darstellung eines Höhenlungenödems

Sonografie in taktischen Lagen: Was ist wann zu tun?

Darstellung von Gefäßen und des N. opticus

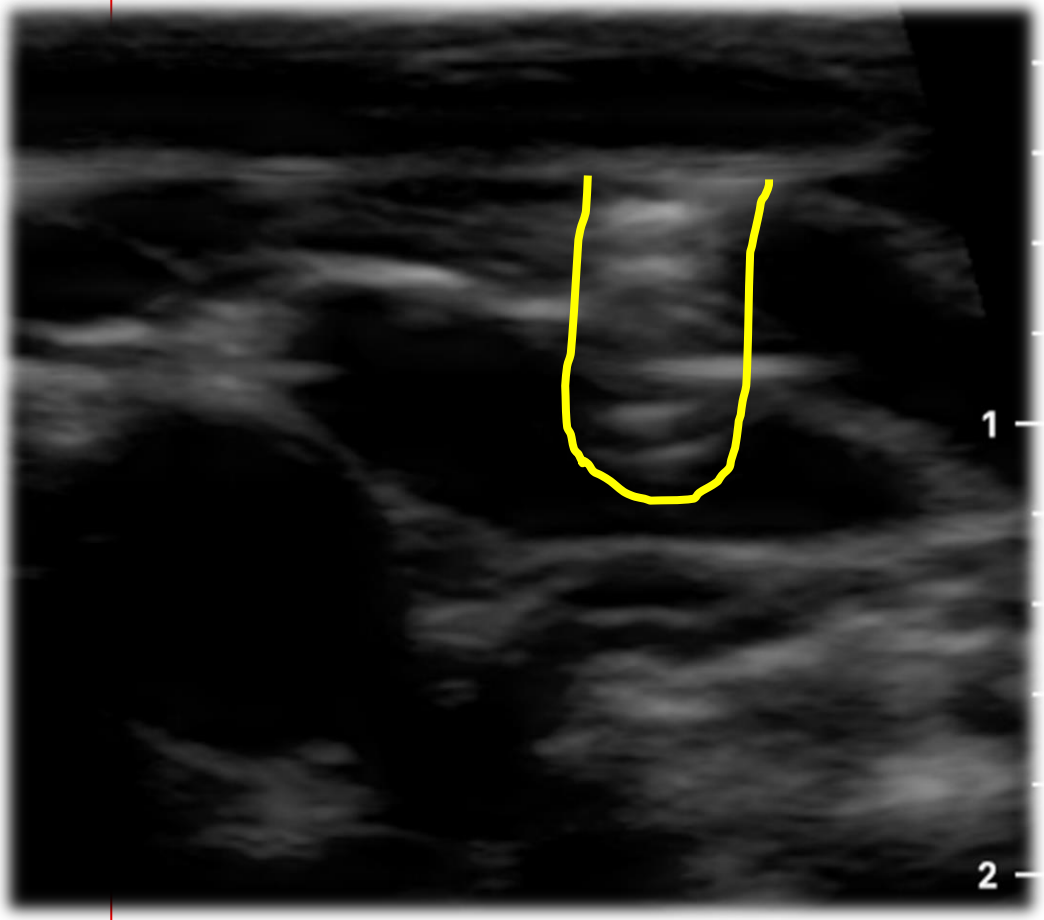

Sonografie in taktischen Lagen: Was ist wann zu tun?

Sehr viel weiterer Nutzen

Wofür kann ich Ultraschall noch nutzen?

- Darstellung von anatomischen Strukturen bei der Koniotomie
- Darstellung von anatomischen Strukturen zur Regionalanästhesie
  - Axilläre Plexusblockade
  - Femoralisblock

Sonografie in taktischen Lagen: Was ist wann zu tun?

Nervenblockaden - Plexus axillaris und N. femoralis

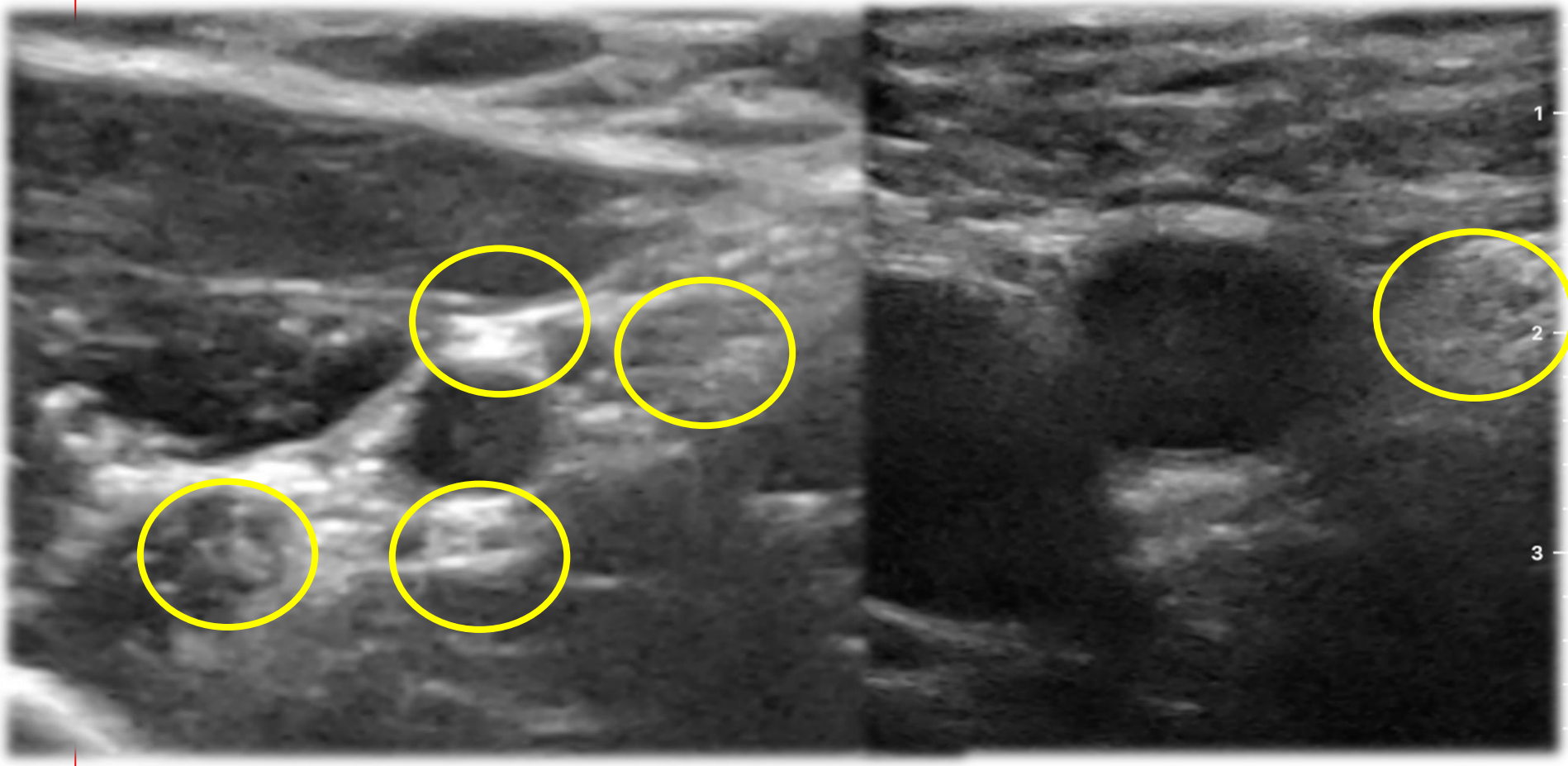

Sonografie in taktischen Lagen: Was ist wann zu tun?

Sehr viel weiterer Nutzen

Wofür kann ich Ultraschall noch nutzen?

- Darstellung von Fremdkörpern in den Weichteilen
- Darstellung von Frakturen
- Entscheidungsunterstützung bei der Triage in einer MANV-/MASCAL-Situation

Und die Leitlinien…?

- Keine Erwähnung von Ultraschall in den TCCC-Guidelines oder den Leitlinien für Taktische Verwundetenversorgung der TREMA e.V. (Version 3.0)

Sonografie in taktischen Lagen: Was ist wann zu tun?

Und die Leitlinien…?

- S3-Leitlinie Polytrauma/Schwerverletzten-Behandlung (2023):
  - „1.5.4 Eine prähospitale Ultraschalluntersuchung des Thorax zum Nachweis bzw. Ausschluss eines Pneumothorax oder eines Perikardergusses kann durchgeführt werden.
  - 1.5.5 Die Verdachtsdiagnose Pneumothorax […] soll […] beim Nachweis der sonografischen Zeichen gestellt werden.“

https://register.awmf.org/assets/guidelines/187-023k_S3_Polytrauma-Schwerverletzten-Behandlung_2023-02.pdf

Sonografie in taktischen Lagen: Was ist wann zu tun?

Ausblick für die Praxis…?

- Zunehmende Vorhaltung von Sonografiegeräten im Rettungsdienst
- Mittlerweile Nutzung von Sonografie z.B. beim SanSpezZug des KSK

https://www.youtube.com/watch?v=SvVwhvM_GU4

- Weitere Verbreitung der Sonografie im Bereich der Taktischen (und artverwandten) Medizin

Sonografie in taktischen Lagen: Was ist wann zu tun?

Zusammenfassung

- POCUS ist für jedermann leicht zu erlernen
- POCUS ist nahezu überall einsetzbar
- POCUS ist ein hochsensitives diagnostisches Armamentarium
- POCUS ist aus der Notfallmedizin nicht mehr wegzudenken
- POCUS macht einfach Spaß

Sonografie in taktischen Lagen: Was ist wann zu tun?

- Fragen
- Wünsche
- Anregungen

florian@swiftwatermedicine.net